

Dr. med. Alexander Schütz
sporthopaedicum Straubing - Regensburg

Endoskopische Karpaltunnelversorgung

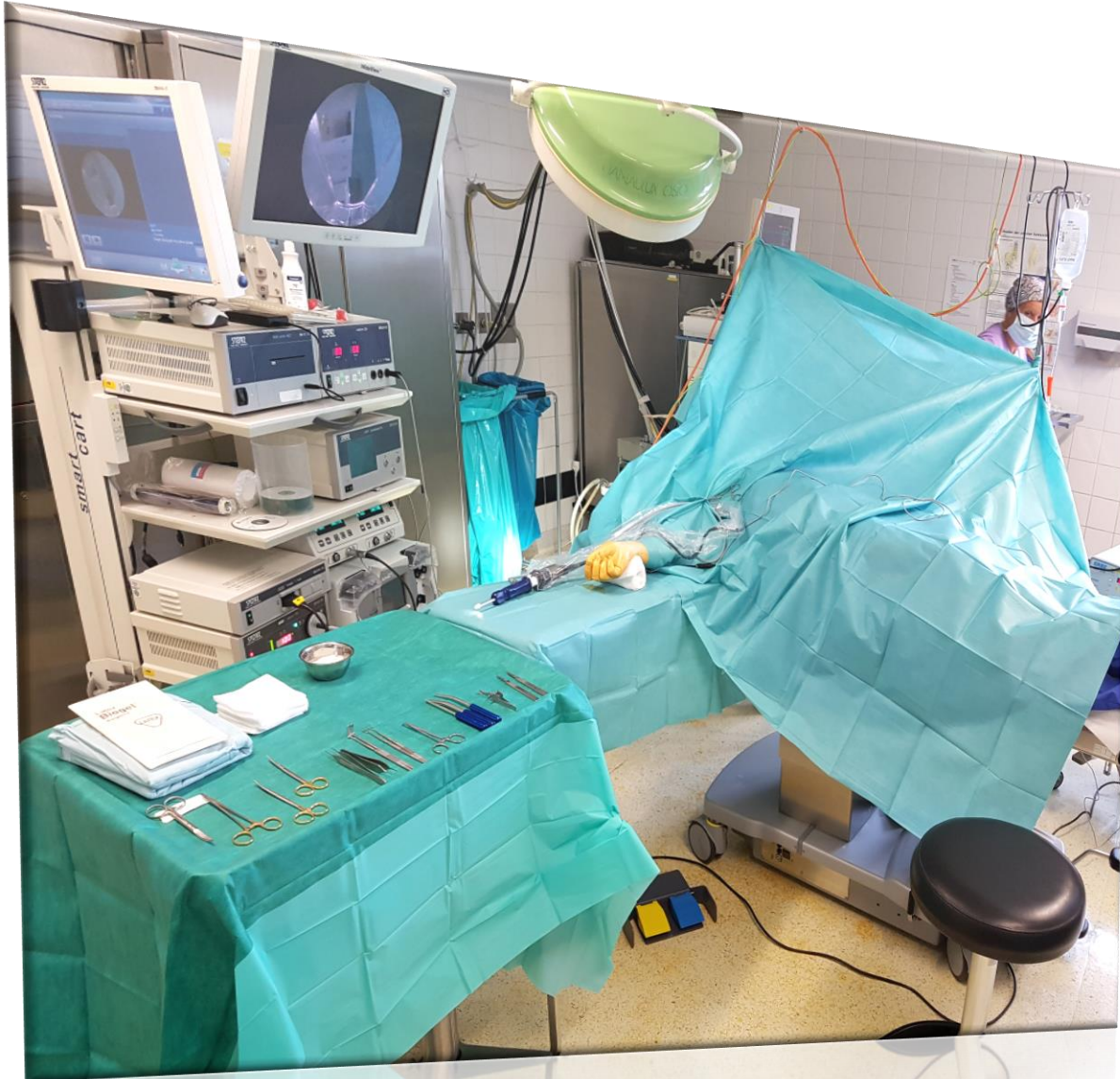Centerline™



SPORTHOPAEDICUM

LEBEN IST BEWEGEN

Op Vorbereitung



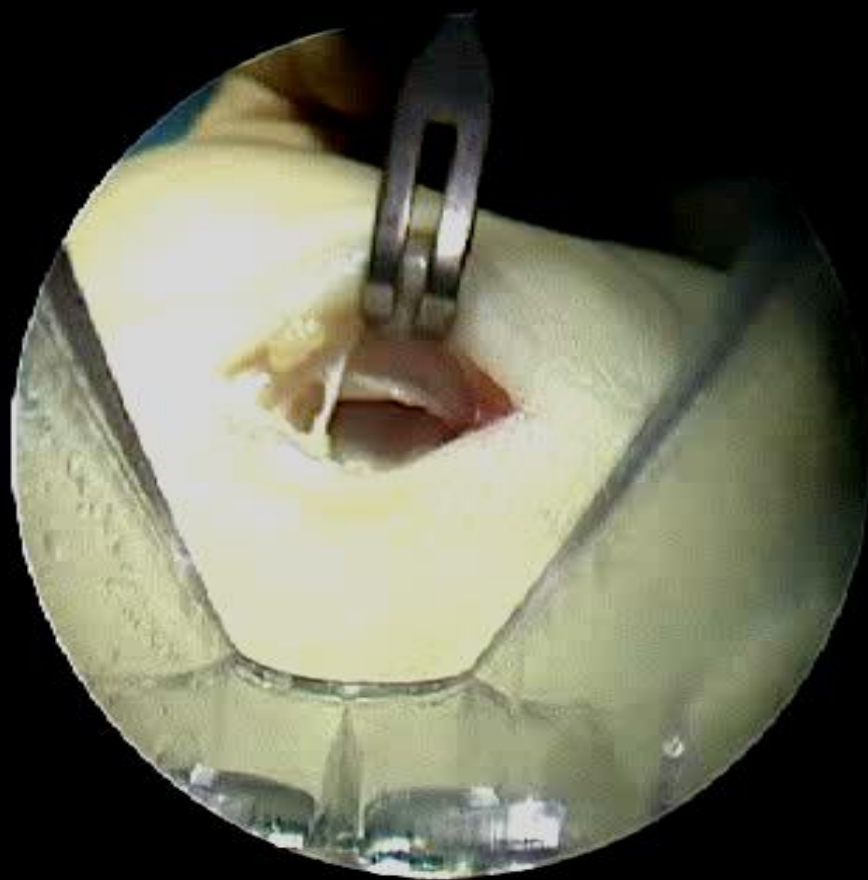
Sitzposition axillar bei rechtem KTS, und an der Schulter bei linkem KTS (Rechtshändiger Operateur)

Die Vorbereitung dauert ca. 2 min. länger als bei OCTR, die Operation selbst ist ca. 2 min. kürzer (im Durchschnitt ca. 5 min.)

Narkose: LAMA oder Plexus

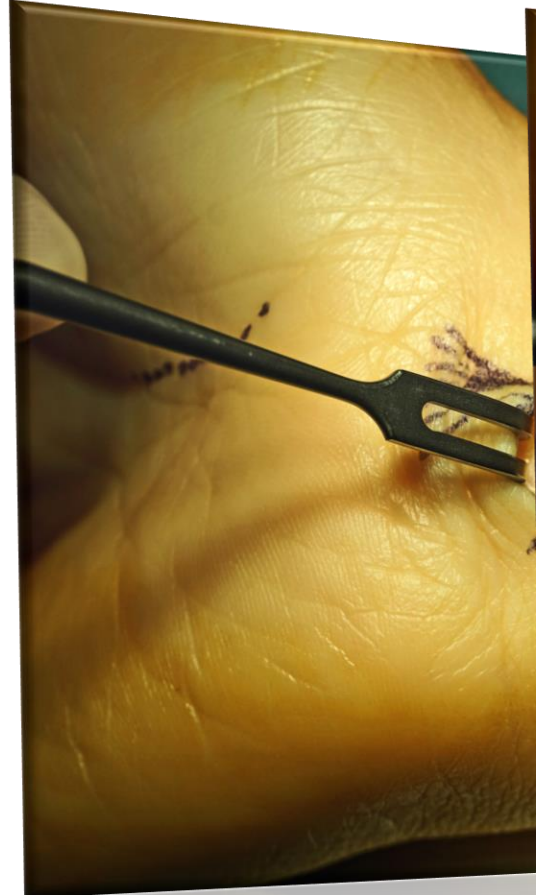


Op Ablauf

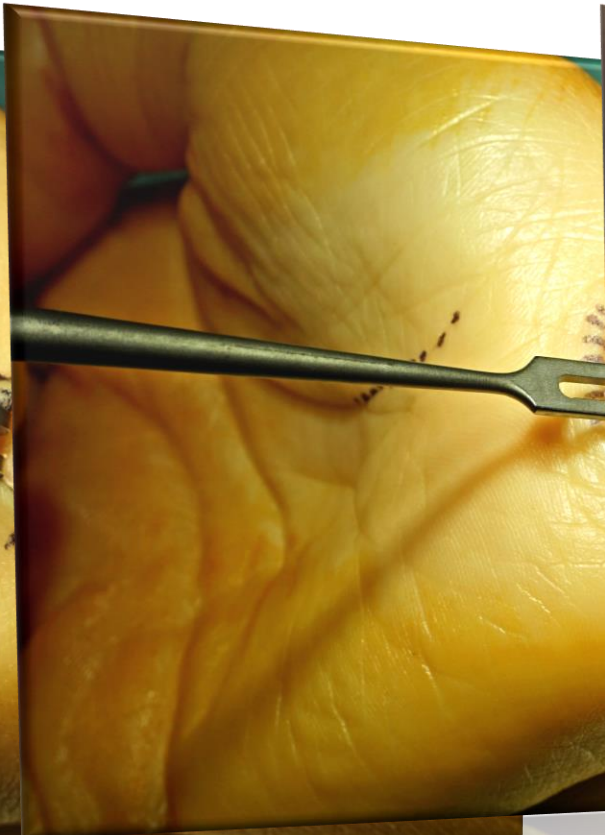


Op Ablauf

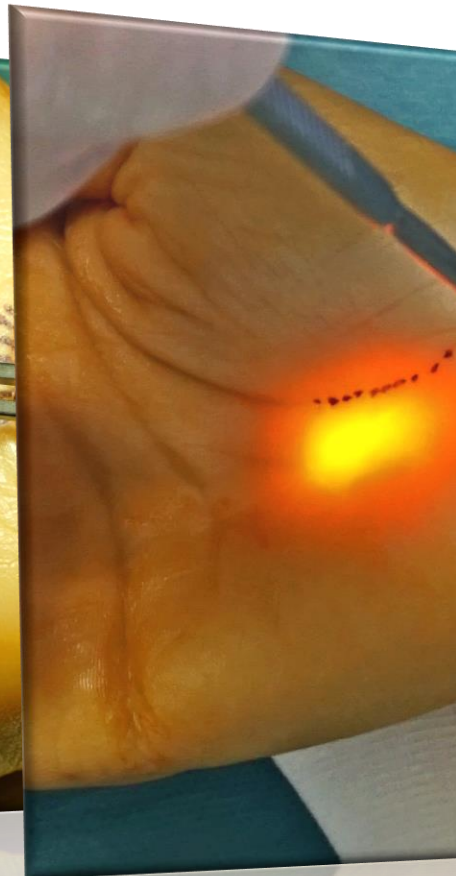
Weichteildissektion



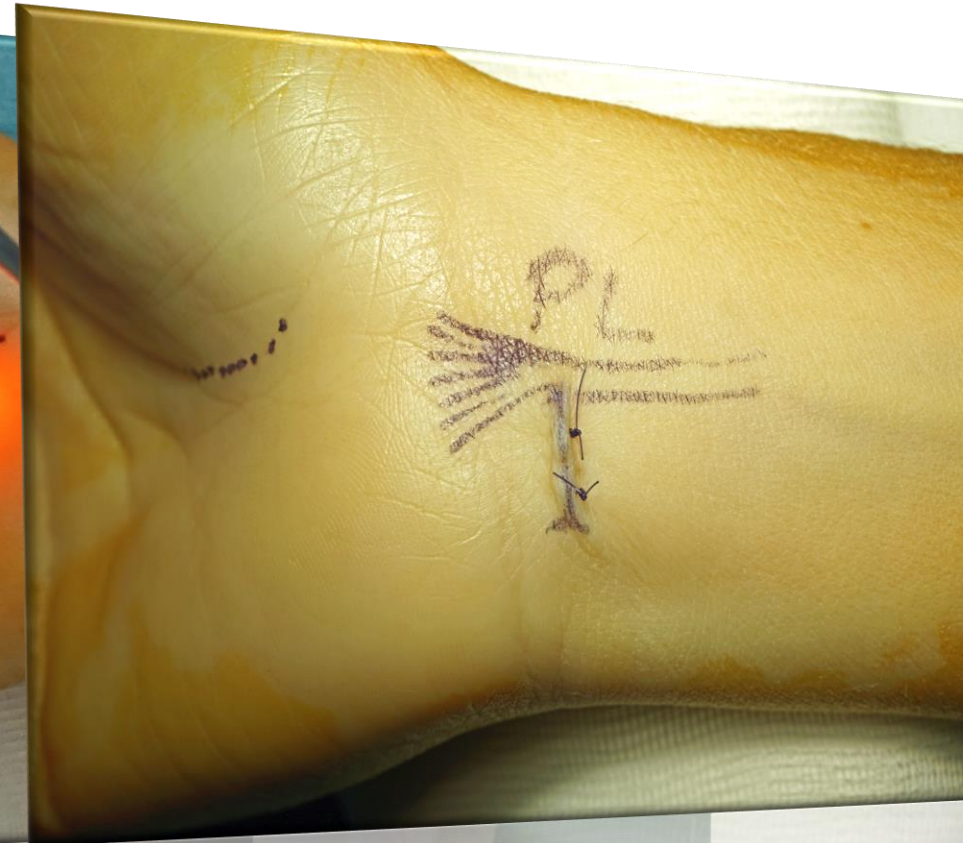Gangbildung



Spaltung



Hautnaht



Quere Inzision zwischen FCU and the PL. Queres Spalten der Fascia antebrachii. Sichtung des N. med.!

“Abraspeln” von Synovialgewebe mit dem Synovial elevator. Waschbrett Effekt!

In Richtung Ringfinger voran! Erst distal klare Identifikation des LCT und Spalten. Zuletzt proximal! Feed Back Test mit gepreizter Schere.
Postop: 3 Tage Orthese.